



CT lelet

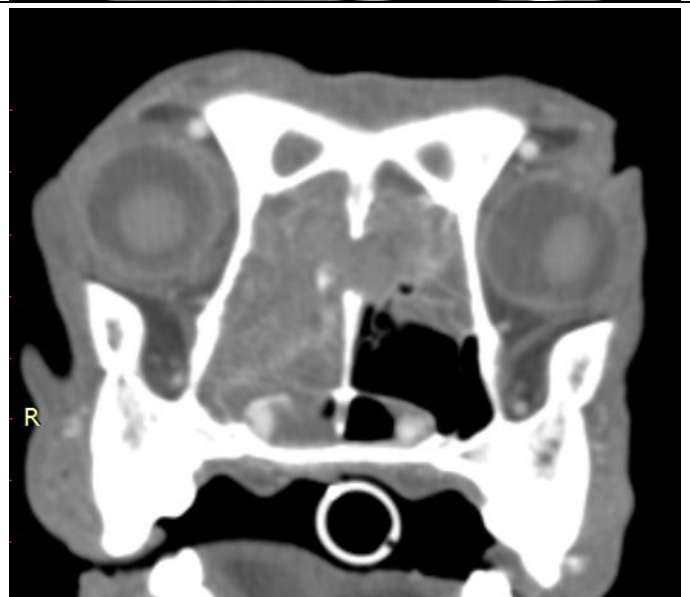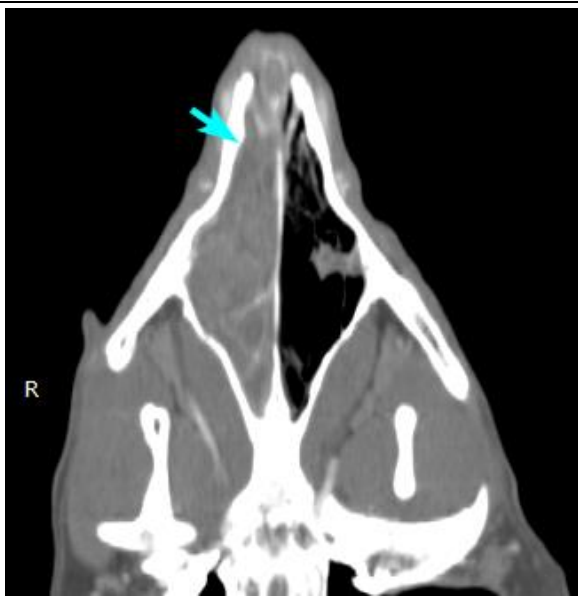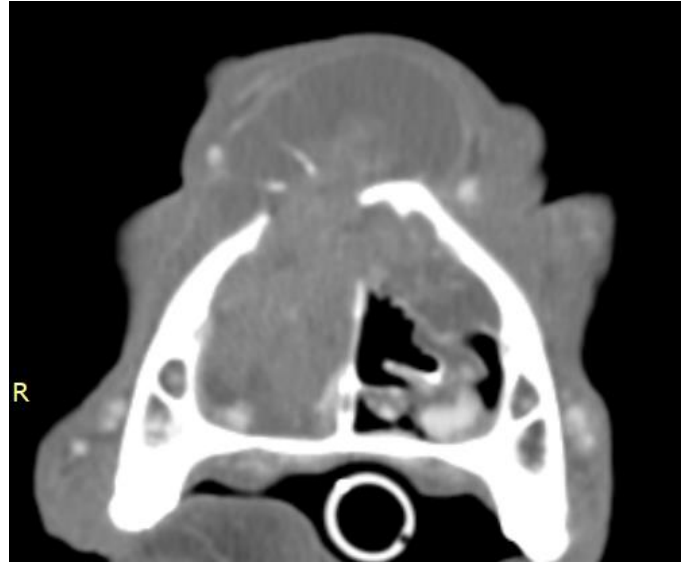
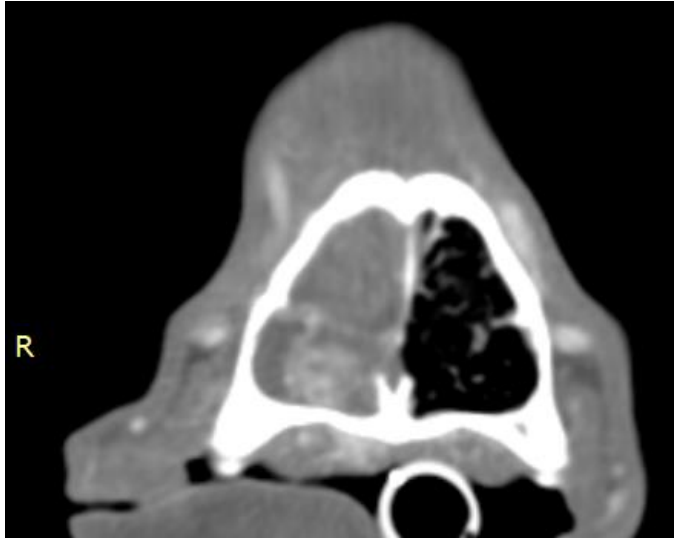
2022.04.11

Anamnesis, indikáció	Referáló állatorvos/klinika		Tulajdonos: Herda Barbara 8675 Andocs Mexikopuszta 0201/3 _ Tel.: 0620/9-555-715 Email cím.: barbara750307@gmail.com
Terápiarezisztens orrháti duzzanat, orrfolyás.	dr.Pázmány Béla, Remetevet		
Vizsgálat	natív	kontrasztos	Állat: Kifli kutya, magyar vizsla, nőtény, zsemle Chip code: 900108000910607 Azonosító szám: 680442, születési időpont: 2010.05.12 Állat kód: 301122
koponya, nyak	<input checked="" type="checkbox"/>	<input checked="" type="checkbox"/>	
mellkas	<input checked="" type="checkbox"/>	<input type="checkbox"/>	
			

Elváltozások /Abnormalities

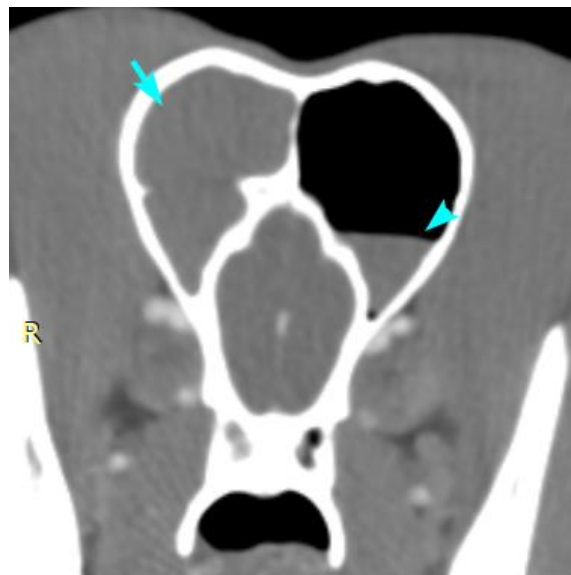
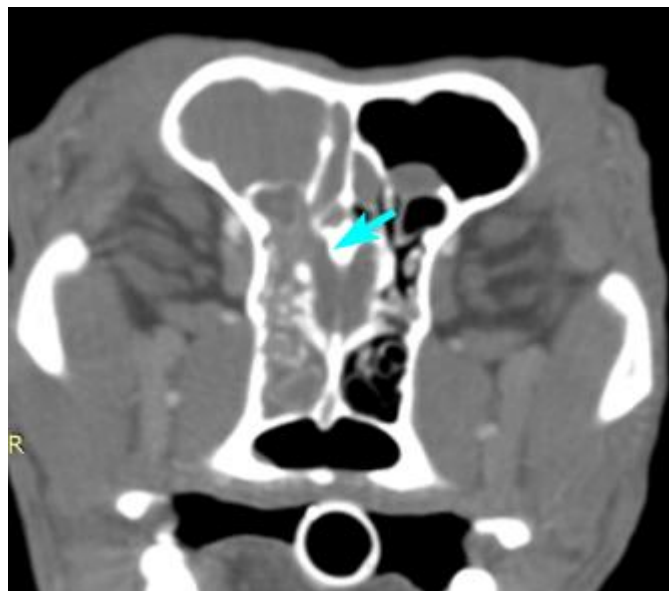A jobb oldali orrjárat lágyszöveti/folyadékdenzitású tartalommal kitöltött. A jobb oldali orrkagylók, valamint a csontos határok több helyen oldódást mutatnak, így a folyamat megjelenik az orrháton, a septumon keresztül betérjed a bal oldali orrüregbe és a rostacsonton keresztül a koponyaüregbe is. A terimében cystosus területek is megjelennek. A jobb oldali sinus frontalis teljesen, a bal részben kitöltött. Tartalma kontrasztot nem halmoz (HU=65).

CT lelet



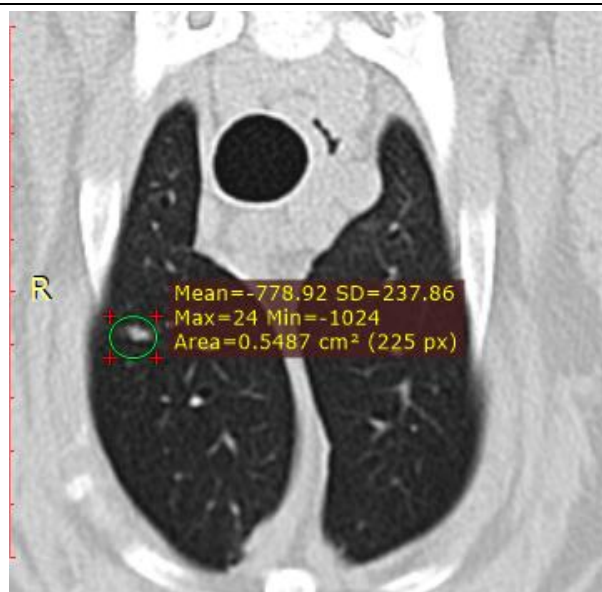


CT lelet



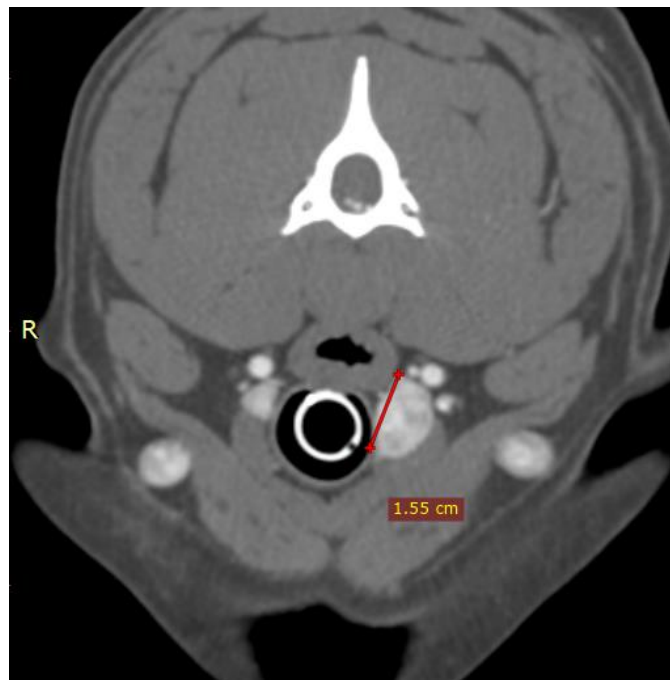
3

A tüdőben pulmonalis osteomák mellett, a jobb cranialis tüdőlebenyben egy 4 mm-es soliter góc látható.





A nyaki nyirokcsomók normál méretűek. A bal oldali pajzsmirigy megnagyobbodott (15mm), állományában cystosus területek láthatók.



4

Konklúzió / Conclusion

Jobb oldali orrüregből kiinduló, nagyfokú malignitási jeleket mutató folyamat, orrüregi tumor alapos gyanúja. Regionalis metastasisra utaló jel nincs. Pulmonalis metastasis gyanúja felmerül. A pajzsmirigy megnagyobbodása felveti thyroid tumor gyanúját. Onkológiai konzultáció javasolt.

Egyéb / Others

dr. Arany-Tóth Attila